Вывихи и переломы в области пояса и верхней свободной конечности

РЕПОЗИТОРИЙ БГПУ

План лекции:

1. Общее представление о строении суставов и вывихах. Доврачебная тактика.
2. Переломы. Доврачебная тактика.

РЕПОЗИТОРИЙ БГПУ

Строение сустава (диартроза)

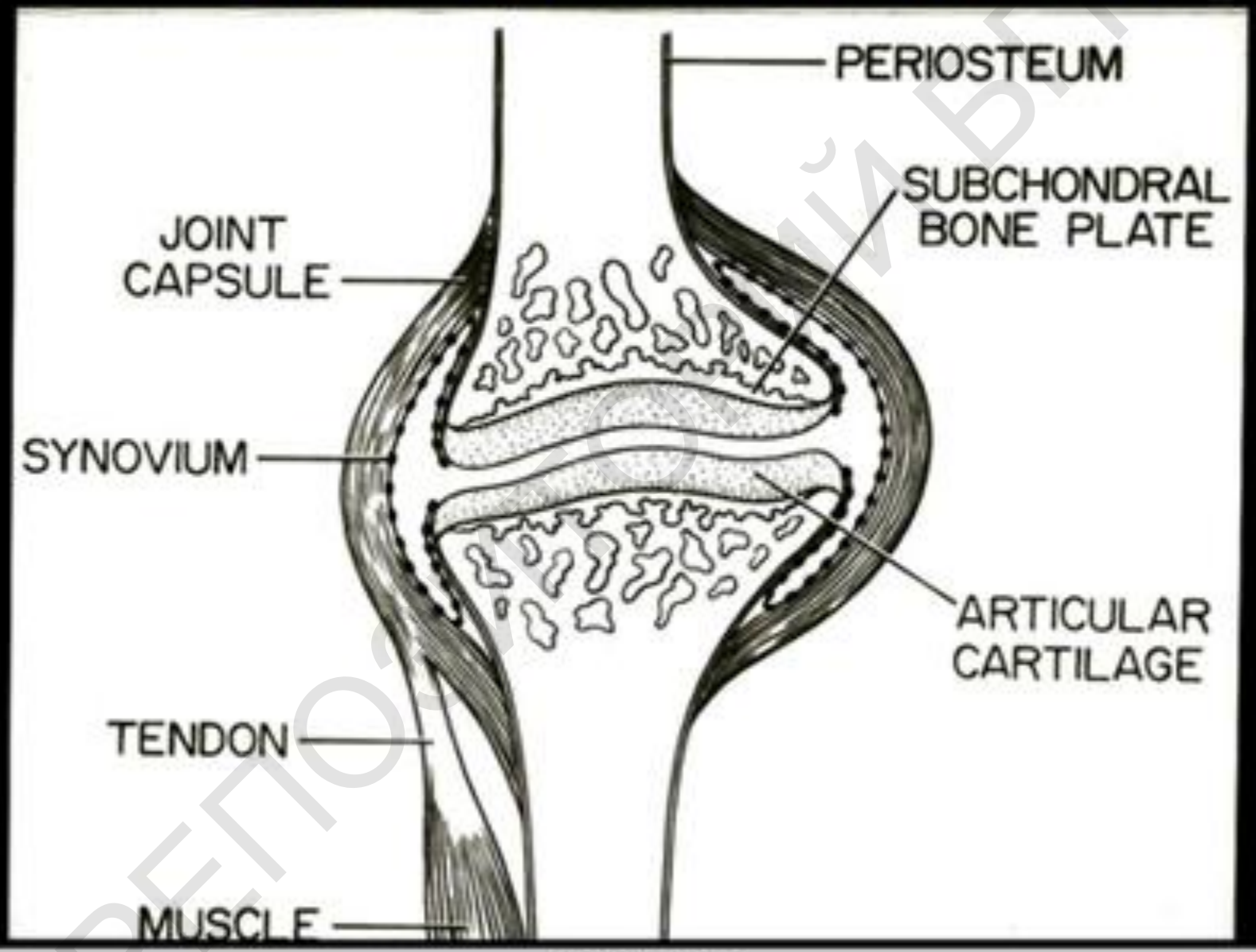

1-D-1.JPG

РЕПОЗИТОРИЙ БГПУ

Характеристика вывихов

Типы вывиха	Причина	Проявления
Закрытый, открытый, вывих-перелом, привычный, врожденный, патологический. Свежий (2-3 дня), несвежий (до 4 нед.), застарелый.	внешнее механическое воздействие -прямое, - непрямое. - запредельное мышечное сокращение	- боль, - отсутствие движения, - деформация в виде западения сустава, - пассивные движения ограничены, - пружинящие движения, - изменение длины конечности

РЕПОЗИТОРИЙ БГПУ

<u>Травматические вывихи возникают чаще в суставах верхних конечностей, чем в суставах нижних конечностей.</u>

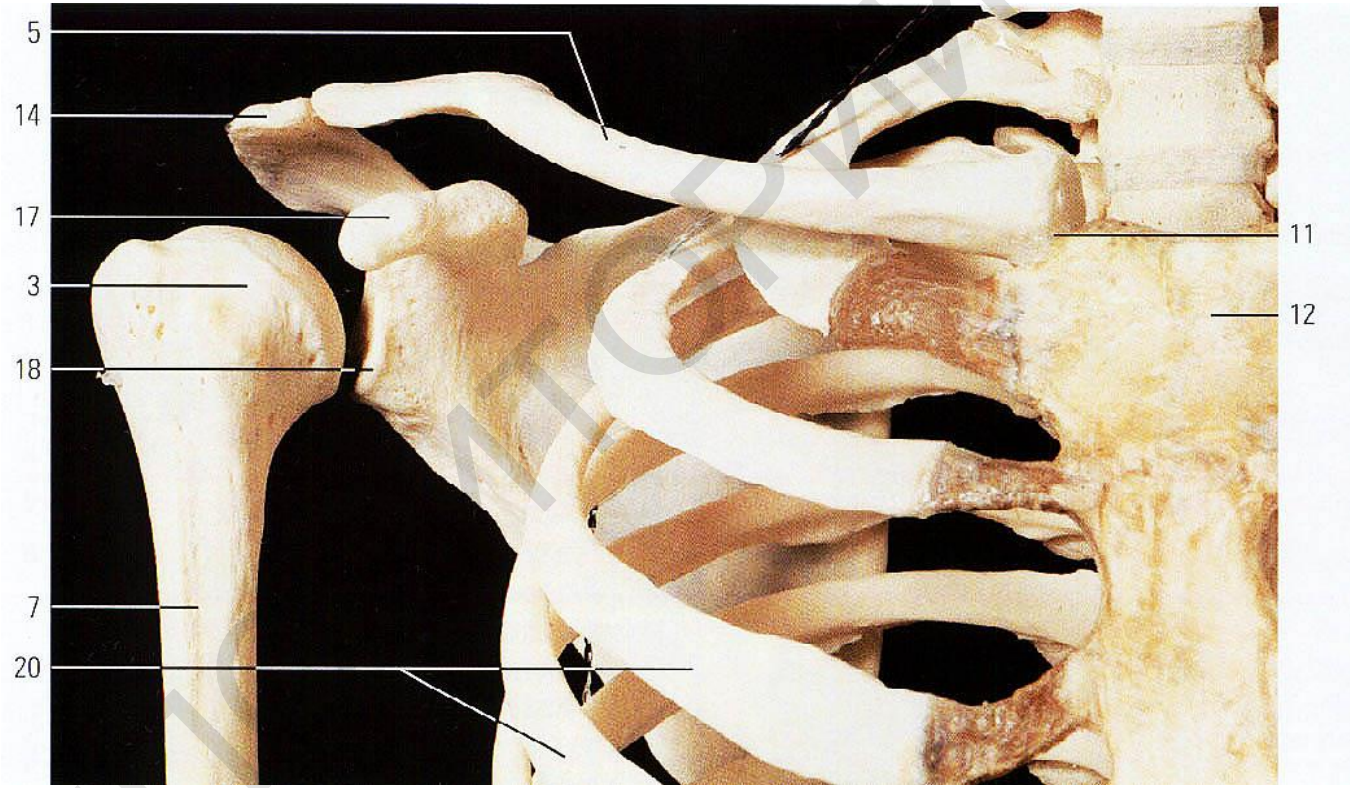

РЕПОЗИТОРИЙ БГПУ

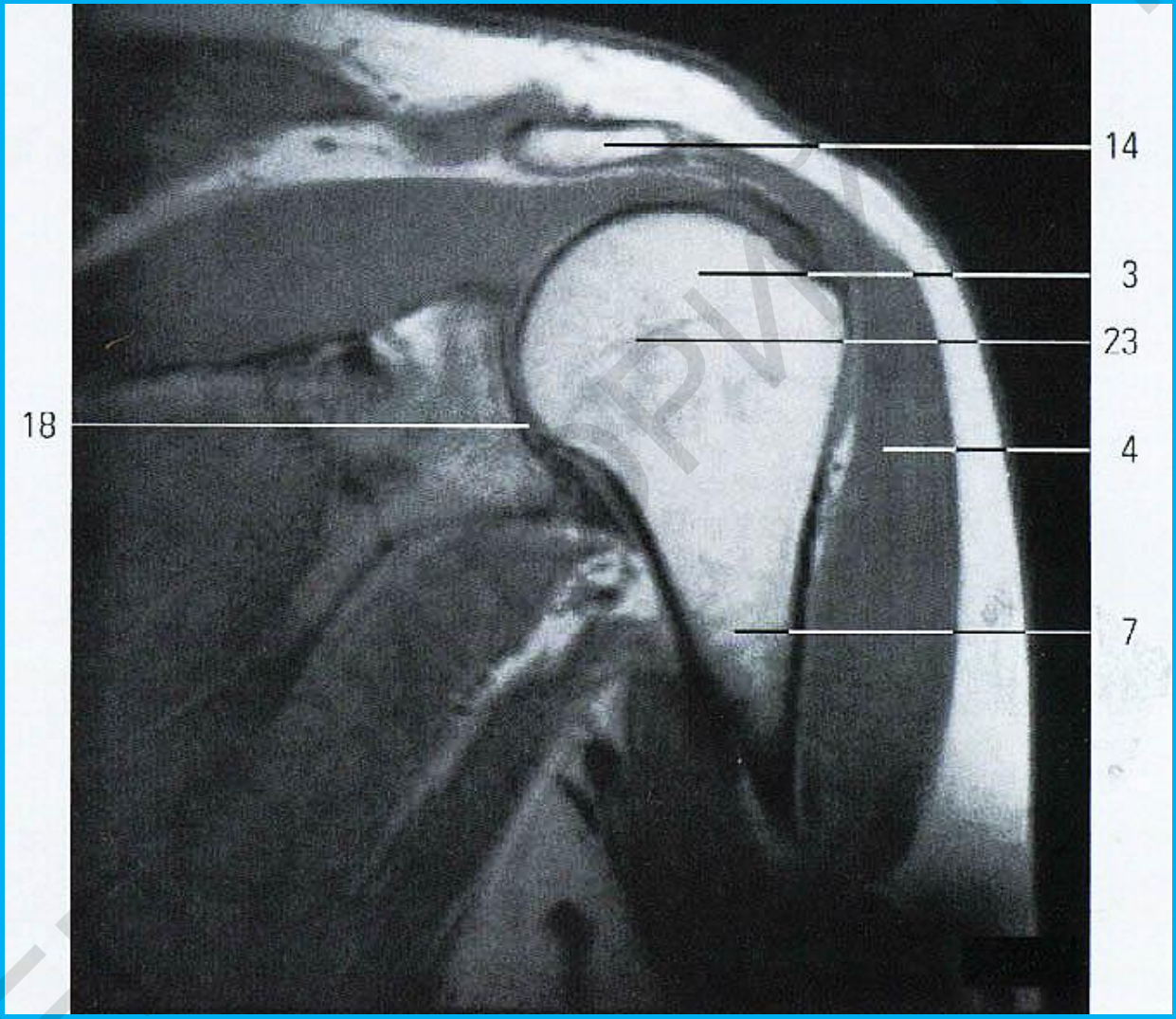
14
3
23
18
4
7

Одним из наиболее частых вывихов является вывих плечевого сустава в результате падения на отведенную руку, при этом головка плече перемещается в подключичную или подмышечную область.

Симптомы: плечо деформировано, пострадавший держит руку за предплечье, резко выступает клювовидный отросток лопатки, на месте головки прощупывается впадина, ось плеча смещена, головка плеча в необычном месте, активных движений нет, пружинящее сопротивление.

Доврачебная помощь: иммобилизация сустава (косынка Дезо), обезболивание.

Неотложная помощь вправление по одному их способов (Кохера, Гиппократа, Джанелидзе).

РЕПОЗИТОРИЙ ГГУ

Локтевой сустав

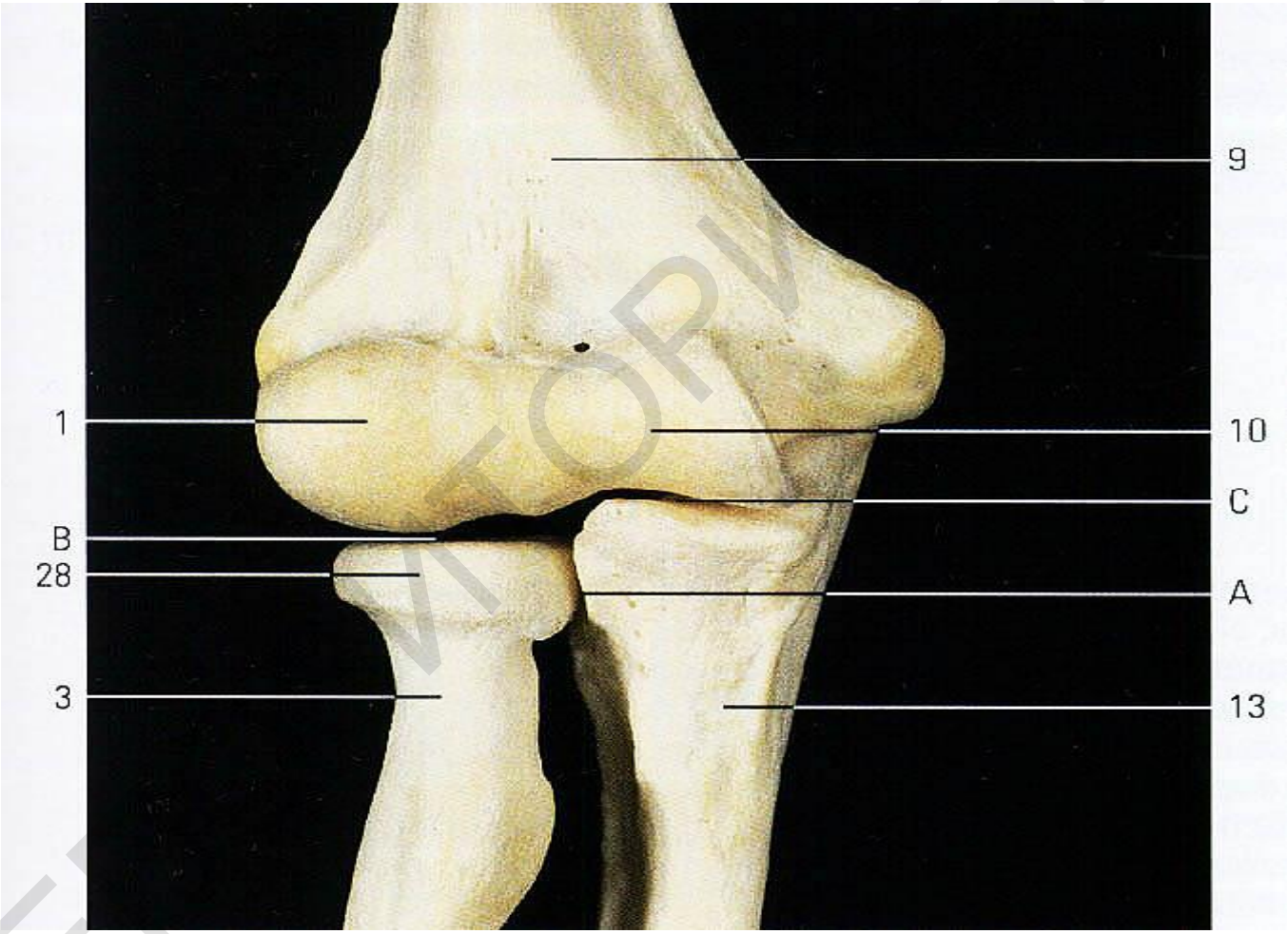

РЕПОЗИТОРИЙ БГПУ

Вывихи в локтевом суставе возникают реже, при падении на вытянутую руку, при этом происходит смещение костей предплечья относительно плечевой кости. В 90% наблюдается задний вывих.

Сустав деформирован. Локтевой отросток контурируется под кожей, активных движений нет. Вправление производится лежа с отведением конечности до прямого угла. Врач плотно обхватывает нижний отдел плеча, упираясь большими пальцами в локтевой отросток и головку лучевой кости, а помощник тянет за кисть и предплечье, производя при этом умеренное сгибание в локтевом суставе. Конечность после вправления подвешивается на косынке.

РЕПОЗИТОРИЙ ГГМУ

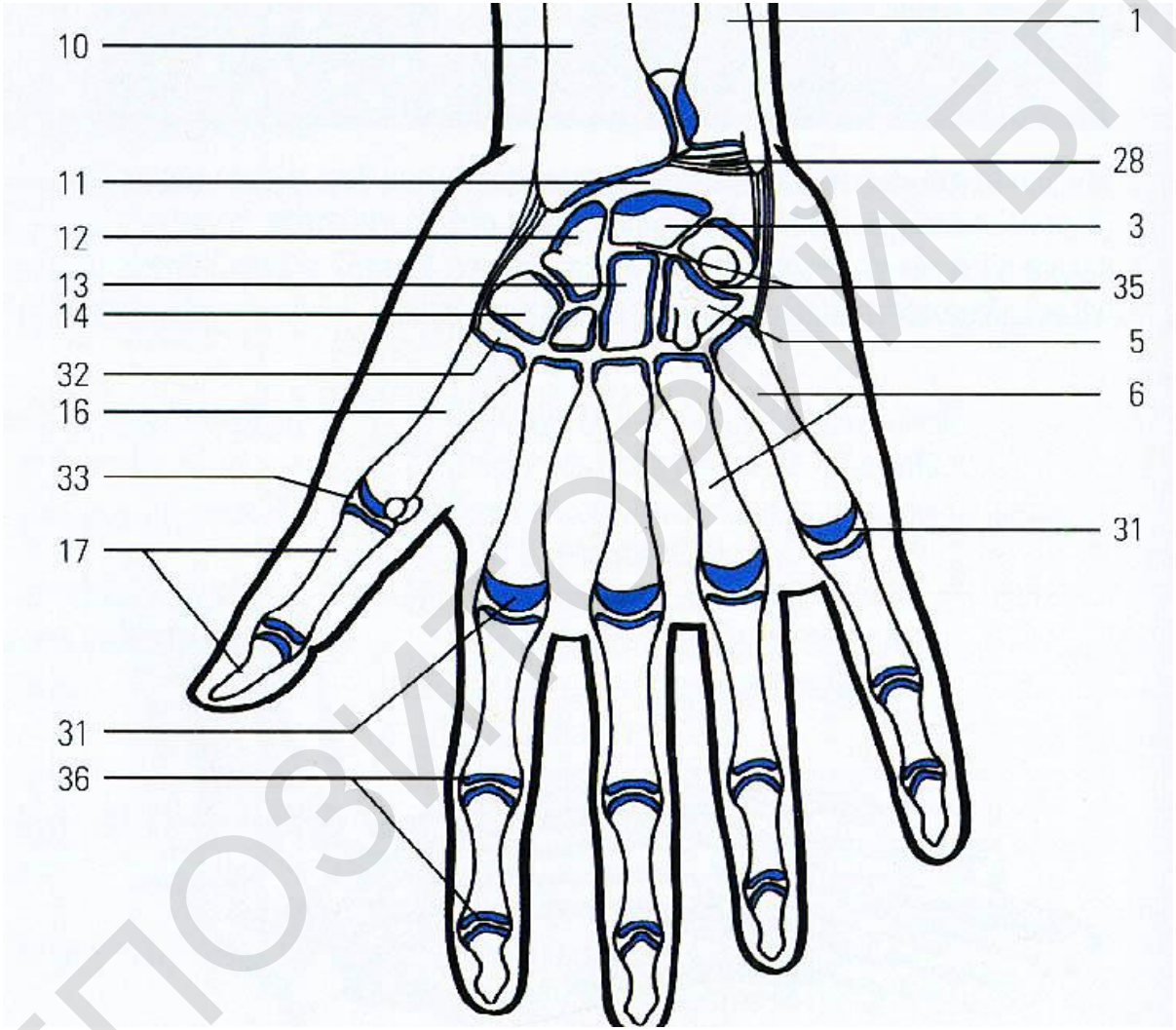

РЕПОЗИТОРИЙ БГПУ

В лучезапястном суставе чаще встречаются вывихи полулунной кости при падении на вытянутую руку с опорой на ладонь при сильном сгибании кисти.

Имеется боль, деформация, полулунная кость прощупывается в виде выступа. Вправление требует оперативного вмешательства.

Вывих первого пальца кисти наступает при чрезмерном разгивании пальца (падение с опорой на ладонную поверхность пальца). Палец имеет штыкообразную форму. На тыле кисти прощупывается выступ основания фаланги, а на ладонной - головка пястной кости. Врач захватывает вывихнутый палец, вытягивая и переразгибая его, а затем сгибая в ладонную сторону и смещая фалангу в ладонную сторону.

Репозиторий БГПУ