



**АНАТОМІЯ, ФІЗІОЛОГІЯ І ПАТОЛОГІЯ ОРГАНІВ
СЛІХУ І МОВИ**

**ПАТОЛОГІЯ СЛІХОВОГО
АНАЛІЗАТОРА**



ВІДЫ ПАРУШЭННЯЎ СЛЫХУ

- **Гіпаакузія**
 - зніжэнне вастрыні слыху
- **Гіперакузія**
 - падвышэнне вастрыні слыху
- **Параакузія**
 - зніжэнне вастрыні слыху ў шумным становішчы

ПАРУШЭННЕ ГУКАПРАПУСКАННЯ

ПРЫЧЫНЫ

- ▶ атрэзія слыховага праходу
- ▶ серны корак
- ▶ іншароднае цела
- ▶ разрыў барабаннай перапонкі
- ▶ атыт сярэдняга вуха
- ▶ атаклероз
- ▶ адсутнасць слыхавых костачак

Запаленчыя захворванні сярэдняга вуха

ВОСТРЫ АТЫТ

- пульсуючы боль і закладзенасць у вусе
- агульнае недамаганне
- павышэнне тэмпературы цела
- запаленчыя змены ў крыві
- раздражненне вестыбулярнага апарата
(галавакружэнне, мласнасць, выніты)

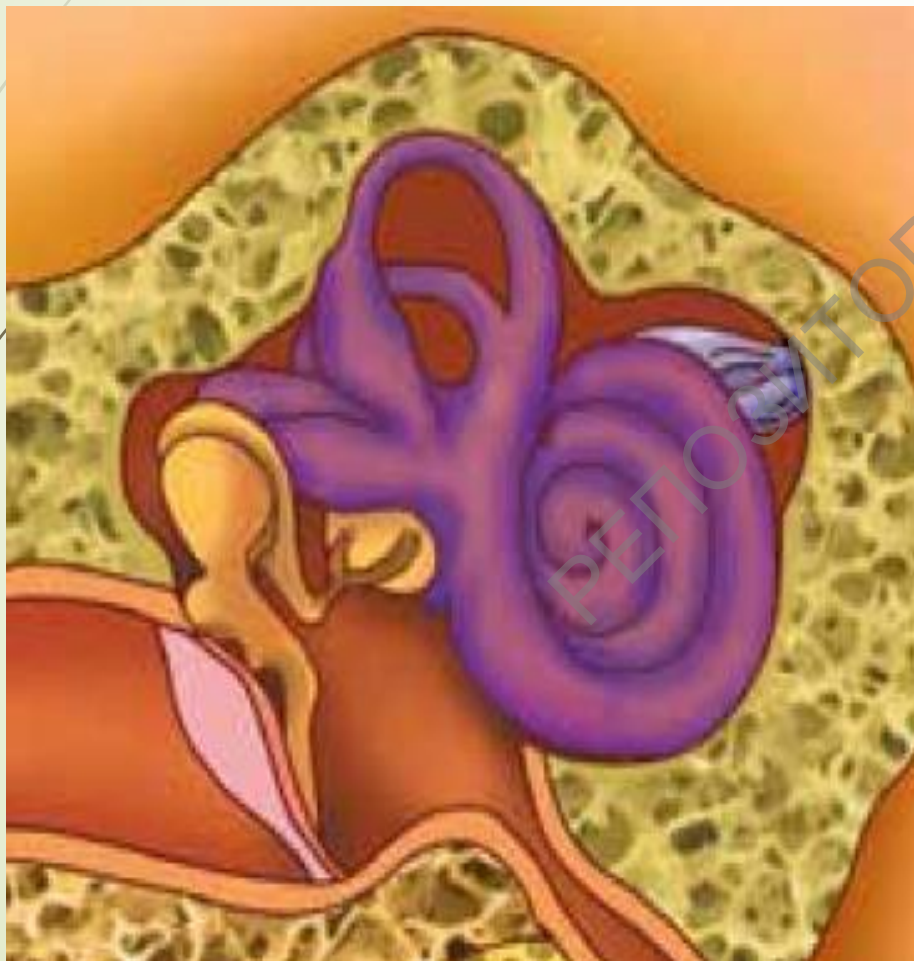Запаленчыя захворванні сярэдняга вуха

ХРАЊІЧНЫ ГНОЙНЫ АТЫТ

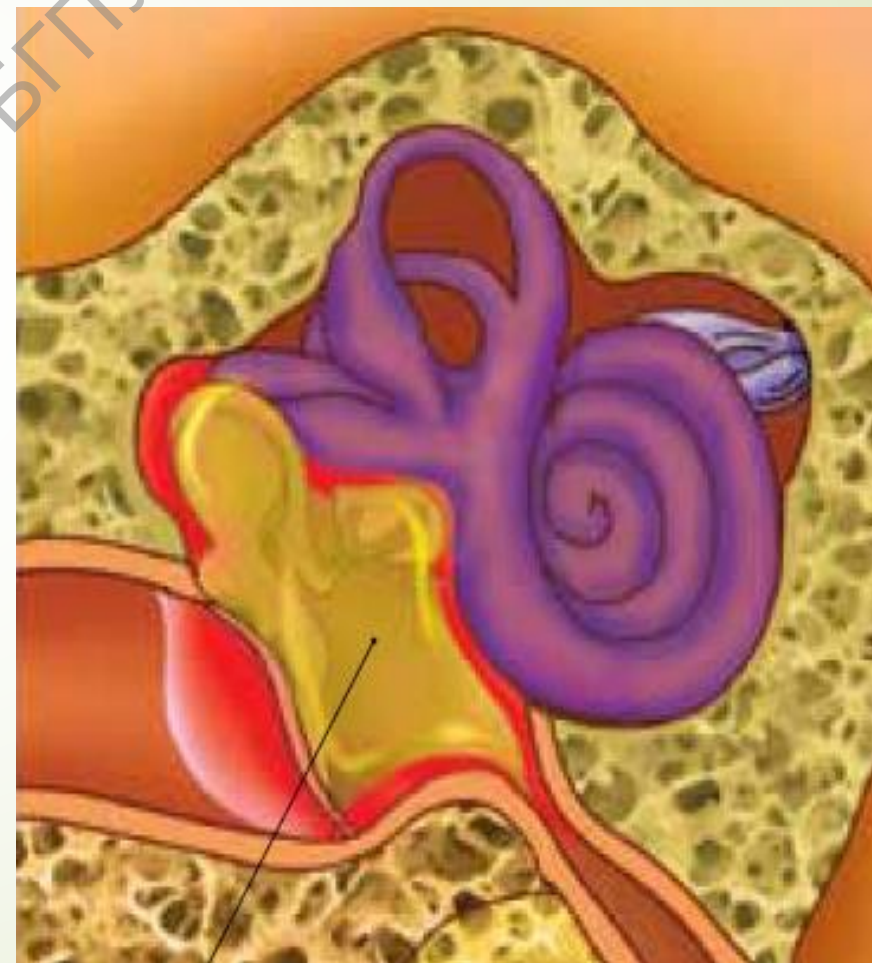- **ГНОЙНЫЯ ВЫЛУЧЭННІ З ВУХА**
- **ЗНІЖАНЫ СЛЫХ**
- **БОЛЬ У ГОРЛЕ**
- **ГАЛАВАКРУЖЭННЕ**
- **ПРЫВОДЗІЦЬ ДА ГЛУХАВАТАСЦІ**

АТЫТ СЯРЭДНЯГА ВУХА (1)

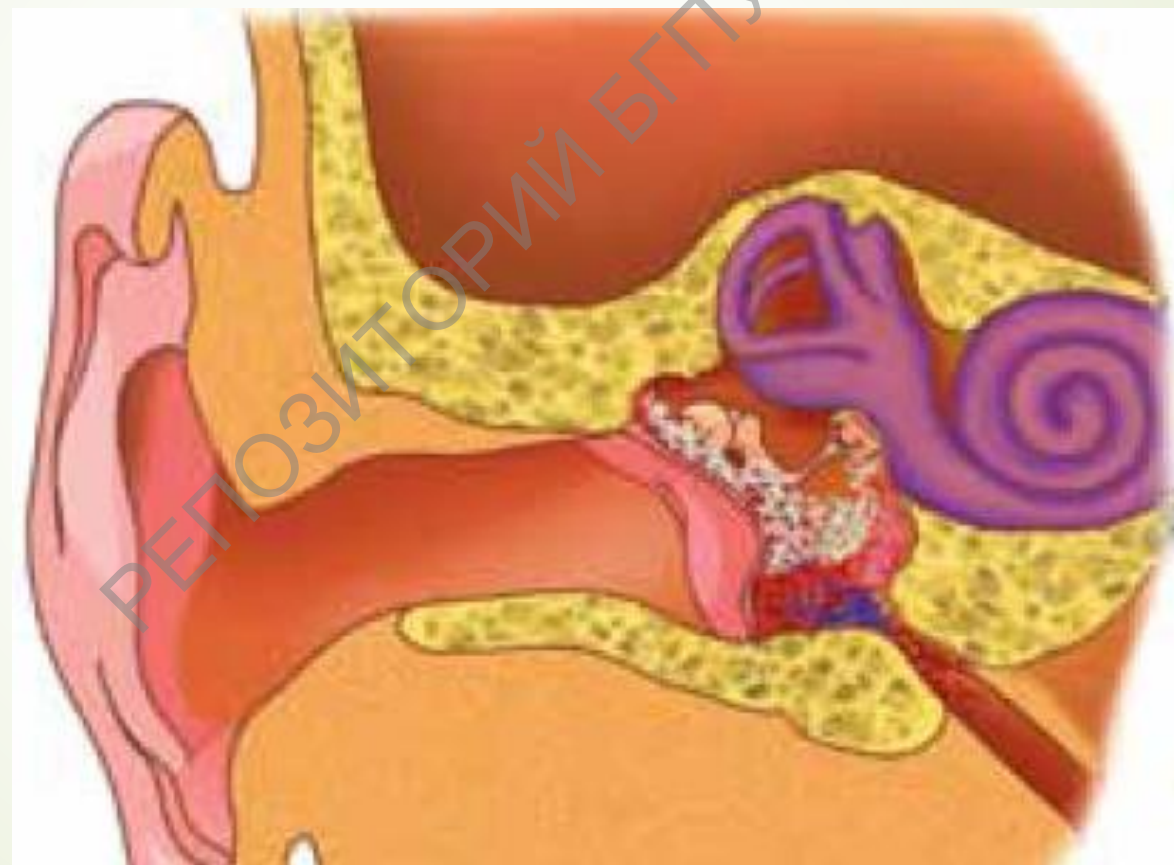
здаравае вуха



атыт



АТЫТ СЯРЭДНЯГА ВУХА (2)



Запаленчыя захворванні сярэдняга вуха

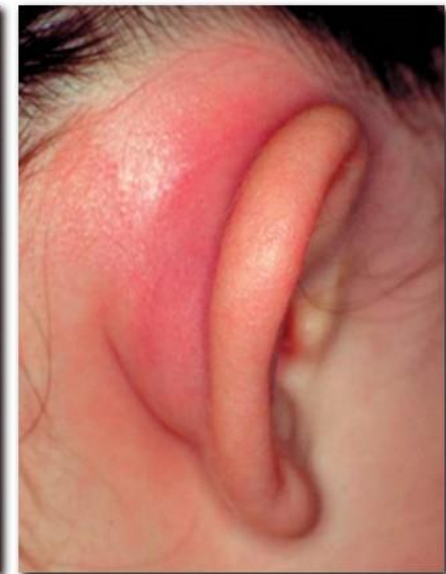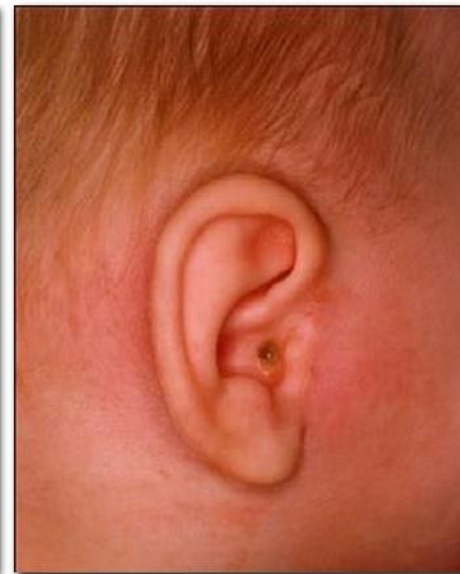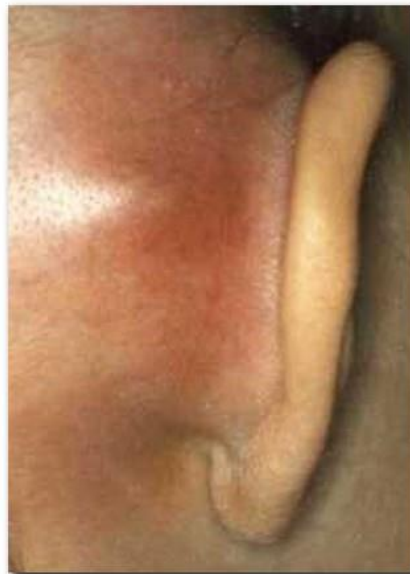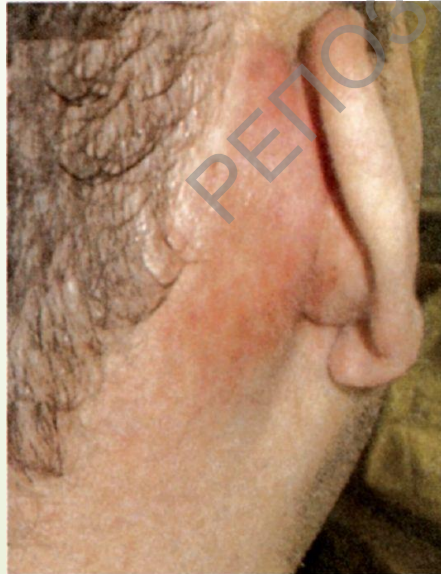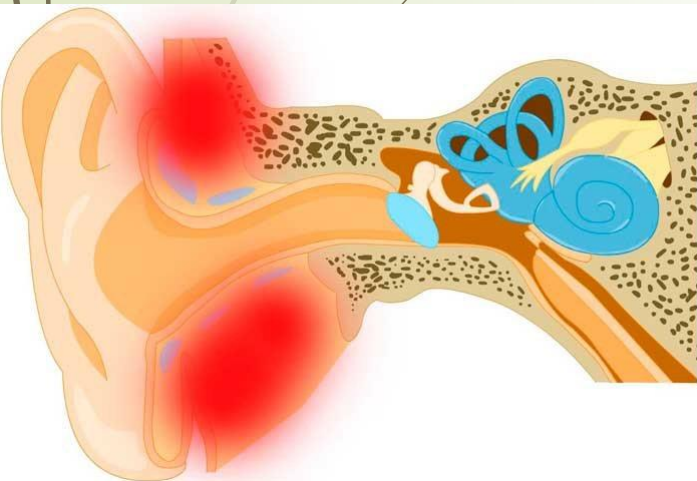
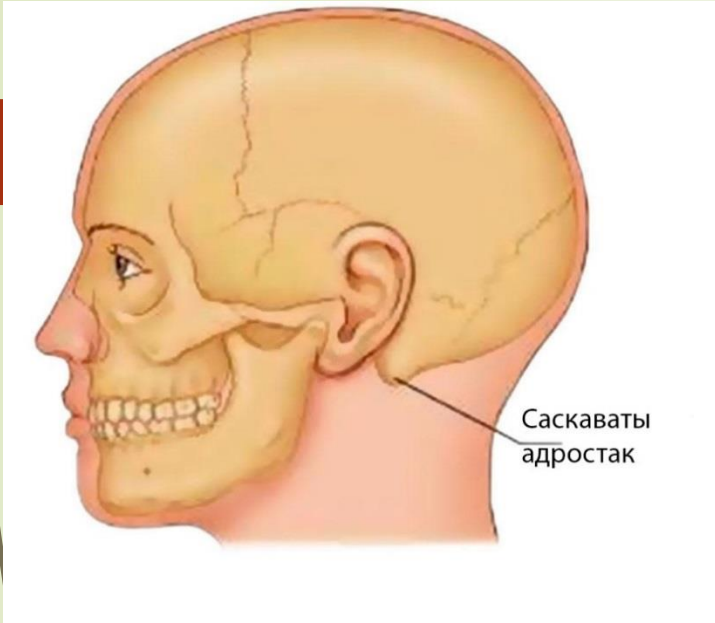
ВОСТРЫ МАСТАІДЫТ

запаленне саскаватага адростку
(ускладненне гнойнага атыту)

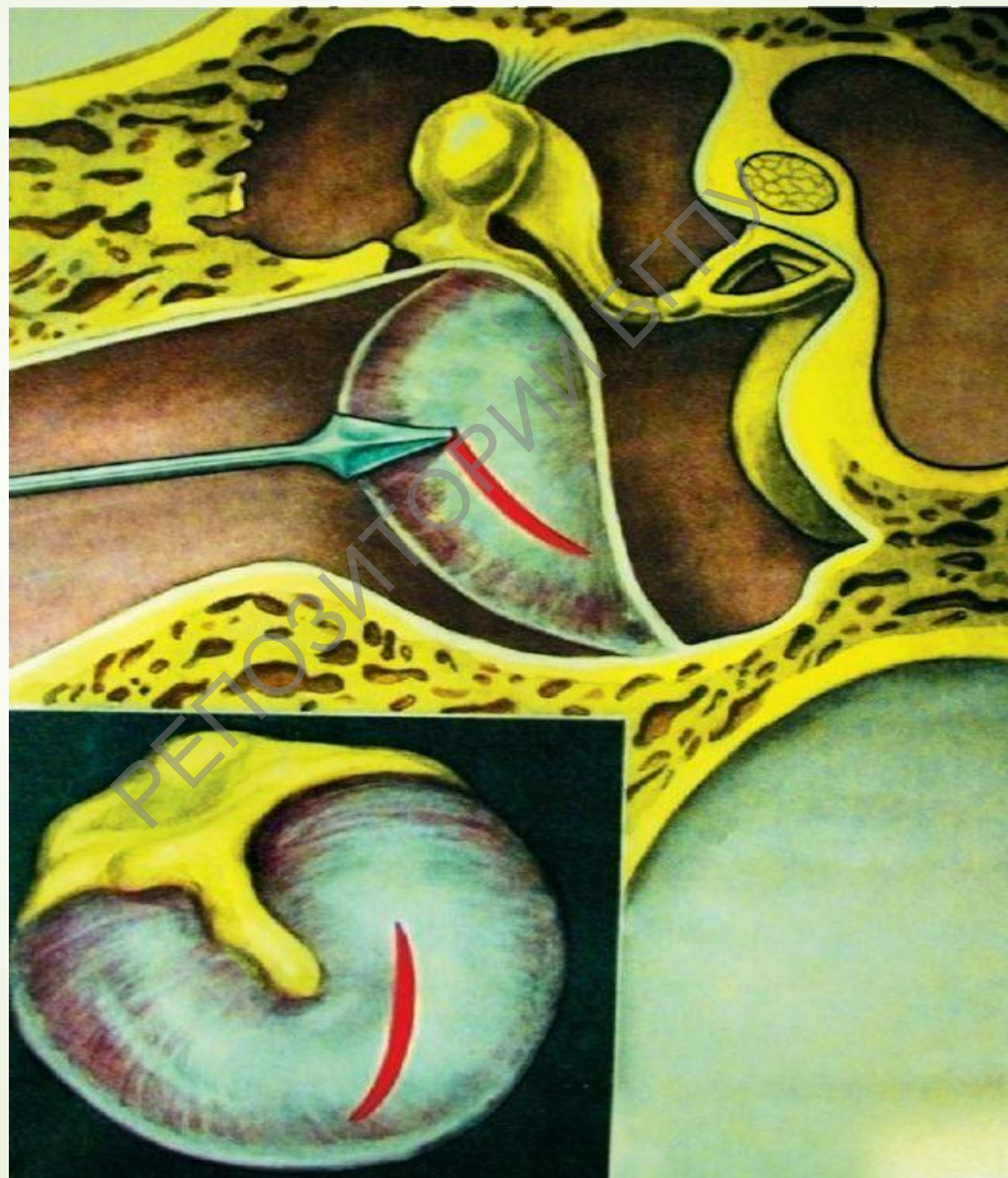
- павышэнне тэмпературы
- агульная млявасць, зніжэнне апетыту
- боль у вусе і саскаватым адростке
- боль павялічваецца пры націсканні
- гноецёк з вуха
- пачырваненне і ацёчнасць саскаватага адростка

Запаленчыя захворванні сярэдняга вуха

ВОСТРЫ МАСТАЇДЫТ



ПАРАЦЕНТЕЗ БАРАБАННОЙ ПЕРАПОНКИ



ЗАГАНЫ РАЗВІЦЦЯ ВУХА

➤ **заганы развіцця навужнага вуха**

- **анація** (адсутнасць вушной ракавіны)
- **мікрація** (недаразвіццё вушной ракавіны)
- **дэфармацыі вушной ракавіны**
- **атрэзія** (зарашчэнне) **навужнага слыховага праходу**

➤ **заганы развіцця сярэдняга вуха**

- **запаўненне барабаннай пустоціны касцявым тканкам**
- **зрашчэнне слыховых костчак**

➤ **заганы развіцця ўнутранага вуха**

- **адсутнасць ці недаразвіццё лабірынта**
- **недаразвіццё Кортыева органа**

ПАРУШЭННЕ ГУКАЎСПРЫМАННЯ

ПРЫЧЫНЫ

- **інфекцыйныя хваробы** (адзёр, паратыт)
- **дзеянне медыкаментаў** (стрэптаміцын)
- **інтаксікацыя** (свінец, ртуць, марганец, угарны газ)
- **вытворчы шум, вібрацыя**
- **парушэнне кровазабеспячэння ўнутранага вуха**
- **лабірынтыт**
- **сіндром Ваардэнбурга**
- **недаразвіццё Кортыева органа**

РЭТРАКАХЛЕАРНЫЯ ПАРУШЕННІ

прычыны

- **неўрапатыя слыховага нерва**
- **неўрынома слыховага нерва**
- **інсульт**
- **чэрапна-мазгавая траўма**

Сіндром Ваардэнбурга

Waardenburg syndrome (1951)

- ▶ тэлекант (бакавое зрушэнне ўнутраных кутоў вачэй)
- ▶ гіпертэларызм – шырока расстаўленыя вочы
- ▶ шырокая прыўзнятая спінка носа, неразвітыя крылы носа - «грэчаскі нос»
- ▶ рознакаляровыя радужныя абалонкі
- ▶ сівая пасма над ілбом
- ▶ прыроджаная глухаватасць

